

Efek Pankreoprotektif Kayu Manis (*Cinnamomum burmannii*) pada Tikus Putih (*Rattus norvegicus*) Diabetes yang Diinduksi *Streptozotocin*

Iswandi Darwis, Indri Windarti, Neema Putri Prameswari
Fakultas Kedokteran Universitas Lampung

Abstrak

Latar Belakang: Pengobatan Diabetes Melitus yang optimal akan menurunkan komplikasi penyakitnya. Tatalaksana DM secara konvensional diberikan obat penurun kadar gula darah baik oral maupun injeksi. Kayu manis (*C. burmannii*) adalah salah satu tumbuhan herbal yang banyak dikonsumsi masyarakat sebagai terapi alternatif-komplementer untuk diabetes melitus. Tujuan penelitian ini adalah untuk mengetahui pengaruh pemberian ekstrak daun kayu manis terhadap penurunan kadar glukosa darah dan histopatologis pankreas tikus putih (*Rattus norvegicus*) yang diinduksi *streptozotocin*

Metode: Desain penelitian menggunakan *Pre test-Post test Control Group Design* menggunakan 28 ekor tikus putih yang dibagi menjadi 4 kelompok dengan perlakuan selama 21 hari. Pada kelompok yang diberikan akuades 2 ml merupakan kontrol negatif (K-) sedangkan kelompok yang diberi injeksi agen diabetogenik *streptozotocin* 20 mg/kgBB adalah kontrol positif (K+). Pada kelompok perlakuan 1 (P1) diberi injeksi agen diabetogenik *streptozotocin* 20 mg/kgBB dan obat antidiabetes metformin 40 mg/kgBB, Kelompok perlakuan 2 (P2) diberi injeksi agen diabetogenik *streptozotocin* 20 mg/kgBB dan ekstrak daun kayu manis 120 mg/200 gBB. Pada akhir penelitian, tikus diterminasi kemudian organ pankreasnya diambil untuk pembuatan preparat pada hari ke-21. Derajat kerusakan jaringan pankreas dilakukan uji statistik untuk menilai perbedaan antar kelompok.

Hasil: Dari hasil analisis data menggunakan uji nonparametrik Kruskal Wallis didapatkan nilai $p=0,003$ yang menunjukkan bahwa terdapat perbedaan rerata kerusakan sel-sel pulau Langerhans pada kelompok kontrol dan perlakuan. Uji Mann-Whitney menunjukkan perbedaan sebagian besar kelompok kecuali kelompok P1 dan K-, P2 dan K-, serta P1 dan P2.

Kesimpulan: Pemberian ekstrak kayu manis (*Cinnamomum burmannii*) mempengaruhi gambaran histopatologis tikus putih (*Rattus norvegicus*) yang diinduksi *streptozotocin*.

Kata Kunci: diabetes melitus, ekstrak daun kayu manis, *streptozotocin*, histopatologis pankreas

Pancreoprotective Effects of Cinnamon (*Cinnamomum burmannii*) on Streptozotocin-induced Diabetes White Rats (*Rattus norvegicus*)

Abstract

Background: Optimal diabetes mellitus treatment will reduce the complications of the disease. Treatment of DM is conventionally given blood sugar lowering drugs either orally or by injection. Cinnamon (*C. burmannii*) is one of the herbal plants that is widely consumed by the public as an alternative-complementary therapy for diabetes mellitus. The purpose of this study was to determine the effect of cinnamon leaf extract on decreasing blood glucose and histopathological levels of the pancreas of white rats (*Rattus norvegicus*) induced by streptozotocin.

Methods: The research design used Pre-test-Post test Control Group Design using 28 white rats which were divided into 4 groups with treatment for 21 days. The group that was given 2 ml of distilled water was a negative control (K-) while the group that was given the injection of the diabetogenic agent streptozotocin 20 mg/kgBW was a positive control (K+). Treatment group 1 (P1) was given injection of the diabetogenic agent streptozotocin 20 mg/kgBW and the antidiabetic drug metformin 40 mg/kgBW, Treatment group 2 (P2) was given injection of the diabetogenic agent streptozotocin 20 mg/kgBW and cinnamon leaf extract 120 mg/200gBW. . At the end of the study, the rats were terminated and their pancreas organs were taken for preparation on the 21st day. The degree of pancreatic tissue damage was carried out by statistical tests to assess differences between groups.

Results: From the results of data analysis using the Kruskal Wallis nonparametric test, p value = 0.003 was obtained which indicated that there was a difference in the mean of damage to the islets of Langerhans cells in the control and treatment groups. The Mann-Whitney test showed differences in most groups except for groups P1 and K-, P2 and K-, and P1 and P2.

Conclusion: The administration of cinnamon extract (*Cinnamomum burmannii*) affected the histopathological appearance of streptozotocin-induced white rats (*Rattus norvegicus*).

Keywords: diabetes mellitus, cinnamon leaf extract, streptozotocin, pancreatic histopathology

Korespondensi: dr. Iswandi Darwis, M.Sc., Sp.PD., alamat Jl. Soemantri Brodjonegoro No. 1, HP 081287635855

Pendahuluan

Diabetes Melitus (DM) merupakan penyakit dengan populasi penderita terbanyak di dunia. Jumlah penderitanya terus meningkat secara dan pada tahun 2019 International Diabetes Federation mencatat ada 463 juta penderita DM di seluruh dunia¹. Kasus DM pada orang dewasa di Asia Tenggara pada tahun 2014 berjumlah sebanyak 96 juta orang. Indonesia merupakan negara tertinggi ke-7 dengan kasus DM di dunia dan kematian akibat DM tertinggi kedua dunia setelah Sri Lanka pada tahun 2015.²

Kasus DM di Indonesia mengalami peningkatan dari 5,7% pada tahun 2007 menjadi 6,9% pada tahun 2016 yaitu berjumlah 12.191.654 orang dewasa . Jumlah penderita DM pada usia diatas 15 tahun diperkirakan adalah sebanyak 8,5% penduduk Indonesia, atau sekitar 14 juta jiwa. Prevalensi ini meningkat 2,6% dibandingkan Riskesdas tahun 2013. Di Provinsi Lampung jumlah penduduk yang terdiagnosis DM adalah sebanyak 31.462 jiwa³.

Diabetes melitus merupakan penyakit yang mengharuskan penderitanya mengkonsumsi obat anti diabetes secara terus-menerus. Penggunaan secara terus-menerus akan memberikan efek samping terhadap tubuh, dapat mempengaruhi psikologi penderita, sehingga mendorong penderita untuk mencari pengobatan alternatif lain yang murah, berkhasiat, tanpa efek samping, dan mudah didapat.⁴ National Institute of Health di AS menggolongkan pemakaian obat herbal ke dalam pengobatan komplementer dan alternatif. Pengobatan komplementer didefinisikan sebagai pengobatan yang melengkapi pengobatan konvensional, sementara pengobatan alternatif didefinisikan sebagai pengobatan yang menggantikan pengobatan konvensional. Penanganan terapi non obat

pada penderita DM dengan menggunakan obat herbal dapat dipakai sebagai pengobatan alternatif.⁵

Penelitian-penelitian untuk mengeksplorasi zat aktif pada tumbuhan telah banyak dilakukan. Diantaranya telah ditemukan beberapa spesies tumbuhan yang memiliki aktifitas antidiabetes yang dapat menurunkan kadar gula darah atau memperbaiki sel β pankreas. Menurut seju sejumlah literatur yang dikumpulkan, sebanyak 419 spesies dari 133 famili tumbuhan yang memiliki aktifitas antidiabetes salah satunya kayu manis *Cinnamomum zeylanicum*. Sedangkan di Indonesia, spesies kayu manis yang ditemukan diantaranya *Cinnamomum burmannii* yang juga memiliki aktifitas hipoglikemia.⁶ Induksi tikus menggunakan bahan-bahan kimia sudah cukup luas digunakan pada penelitian eksperimental diabetes. Salah satu bahan kimia yang banyak digunakan untuk induksi diabetes adalah streptozotocin (STZ). Streptozotocin dapat mengakibatkan kerusakan pada sel beta pankreas.⁷

Metode

Pembuatan ekstrak etanol Kayu Manis

1. Serbuk daun kayu manis sebanyak 2 kg dimaserasi dengan etanol 90% selama 24 jam
2. Sari etanol disaring dengan kain flanel kemudian disimpan (maserat pertama).
3. Residu yang ada diremaserasi dengan etanol 90% hingga didapatkan maserat kedua.
4. Maserat pertama dan kedua digabungkan, lalu diendapkan selama 2 hari dan disimpan untuk selanjutnya dipekatkan di atas penangas air untuk mendapatkan ekstrak kental.
5. Ekstrak kental selanjutnya dimurnikan lagi dengan ditambahkan pelarut n-heksana dan divortex, pencucian ini akan

mengubah warna pelarut menjadi hijau (pelarut ini dibuang), dilakukan berulang-ulang sampai warna hijau pada pelarut hilang.

6. Fraksi tak larut heksana dipurifikasi kembali dengan ditambahkan pelarut etil asetat dan divorteks kembali sampai warna coklat hilang.
7. Fraksi tak larut etil asetat tersebut dicuci dengan air panas, kemudian diuapkan hingga kering dan dilarutkan dengan alkohol secukupnya serta dipekatkan dan dinamakan ekstrak terpurifikasi.

Prosedur intervensi hewan coba

Total sampel tikus yang digunakan pada penelitian ini adalah sebanyak 40 ekor tikus putih jantan yang memenuhi kriteria inklusi dan eksklusi (dengan total sampel 28 ekor tikus putih dengan 12 ekor cadangan). Tikus putih ini akan diadaptasikan selama kurang lebih satu minggu dengan pemberian pakan tikus dan minum secara ad libitum dan pembersihan kandang dilakukan tiga hari sekali. Tikus kemudian dikelompokkan menjadi 4 kelompok. Kelompok 1 (K1) yaitu 7 ekor tikus putih yang hanya diberikan diet standar, kelompok ini sebagai kontrol negatif. Kelompok 2 (K2) sebagai kontrol positif dengan jumlah 7 ekor tikus putih yang diberikan diet standar dan diinduksi streptozotocin 40 mg/kgBB/ selama 5 hari dan tidak di beri obat antidiabetes. Kelompok 3 (K3) yaitu 7 ekor tikus putih yang diberikan diet standar, diinduksi streptozotocin 40 mg/kgBB selama 5 hari dan diberikan obat antidiabetes (metformin 150 mg/kgBB) pada hari ke 6 sampai ke 21. Lalu streptozotocin di lanjutkan sampai dengan hari ke 21. Kelompok 4 (K4) yaitu 7 ekor tikus putih yang diberikan diet standar, diinduksi streptozotocin 40 mg/kgBB selama 5 hari dan diberikan ekstrak etanol kayu manis (*Cinnamomum burmannii*) 120 mg/200gBB selama 21 hari. Dosis ekstrak kayu manis

diambil berdasarkan penelitian terdahulu yang dilakukan oleh Apriansyah (2018) membuktikan bahwa ekstrak kayu manis dengan dosis 120 mg/200 gBB dapat menurunkan kadar glukosa darah pada tikus putih jantan (*Rattus norvegicus*) yang hiperglikemi. Pada hari ke 6 akan dilakukan pengecekan kadar glukosa darah tikus yang telah diinduksi streptozotocin. Pada hari ke 21 tikus kemudian diterminasi dengan pemberian zat anestetik (kloroform) secara inhalasi dan selanjutnya diambil organ pankreasnya untuk dibuat preparat pankreas dengan pengecatan hematoxilin dan eosin (HE).

Pembuatan Preparat Histologi Pankreas Tikus Putih

Pankreas diambil dan difiksasi dengan paraformaldehide 4% dalam buffer fosfat selama 24 jam. Jaringan dimasukkan ke dalam parafin dan dipotong-potong dengan ukuran yang diinginkan (4 µm). Preparat ini kemudian dideparafinisasi dalam xylene dan didehidrasi dalam serangkaian konsentrasi alkohol. Preparat ini kemudian diwarnai dengan hematoxylin dan eosin (HE). Slide dibersihkan dalam xylene dan dipasang dengan media pemasangan dan diperiksa di bawah mikroskop cahaya. Pengamatan dilakukandengan objektif X 40, lensa okuler X 10 dan daerah pengamatan dipotret secara acak sebanyak empat kali. Jumlah pulau langerhans yang rusak dihitung dan disajikan dalam bentuk presentase.

Hasil

Jumlah tikus dalam penelitian ini adalah sebanyak 32 tikus yang dibagi menjadi 4 kelompok penelitian. Penyuntikan *multiple low dose-streptozotocin* (20 mg/kgBB) selama 5 hari menyebabkan kerusakan pada jaringan pankreas (Tabel 1).

Efek Pemberian Ekstrak kayu manis Terhadap Histopatologi Pankreas

Hasil pemeriksaan histopatologi pulau langerhans pankreas ditampilkan pada Tabel 3.

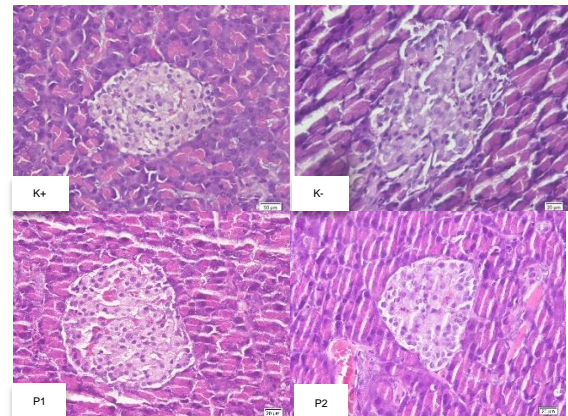
Tabel 3. Persentase kerusakan pulau Langerhans pada preparat pankreas tikus putih

Kelompok	Preparat	% Kerusakan	% Rerata Kerusakan (SD)
K (-)	1	0	0
	2	0	
	3	0	
	4	0	
	5	0	
K (+)	1	60	39.72 (20.08)
	2	9.1	
	3	33.3	
	4	54.55	
	5	41.67	
P1	1	26.67	11.94 (11.68)
	2	15.38	
	3	0	
	4	17.65	
	5	0	
P2	1	0	3.076
	2	15.36	
	3	0	
	4	0	
	5	0	

Data hasil pemeriksaan histopatologi dilakukan uji statistik dengan uji non-parametrik *Kruskal Wallis* karena syarat Uji One-Way ANOVA tidak terpenuhi. Hasil uji hipotesis *Kruskal Wallis* menunjukkan nilai $p=0,003$ sehingga dapat disimpulkan bahwa terdapat perbedaan rerata kerusakan sel-sel pulau Langerhans pada kelompok kontrol dan perlakuan. Hal ini menunjukkan terdapat pengaruh ekstrak kayu manis terhadap perubahan gambaran histologis pankreas tikus putih (*Rattus norvegicus*) yang diinduksi *streptozotocin*.

Kelompok yang memiliki perbedaan rerata kerusakan pankreas yang bermakna adalah kelompok K+ dan K- ($p=0,005$),

kelompok K+ dan P1 ($p=0,047$), kelompok K+ dan P2 ($p=0,011$). Sedangkan kelompok yang memiliki perbedaan rerata selisih kerusakan pankreas yang tidak bermakna adalah kelompok P1 dan P2 ($p=0,092$), kelompok K- dan P1 ($p=0,054$), kelompok K- dan P2 ($p=0,567$).



Gambar 1. Gambaran histologis pulau langerhans pankreas tikus putih kontrol negatif (k-) menunjukkan arsitektur pulau langerhans normal; kontrol positif (k+) menunjukkan kerusakan arsitektur pulau langerhans; perlakuan 1 (P1) dengan pemberian OAD menunjukkan kerusakan arsitektur pulau langerhans; dan perlakuan 2 (P2) dengan pemberian ekstrak kayu manis menunjukkan arsitektur pulau langerhans normal.

Pembahasan

Pada penelitian ini, streptozotocin digunakan untuk menginduksi diabetes pada tikus putih (*Rattus norvegicus*) dengan jenis kelamin jantan dewasa. Kondisi diabetes dihasilkan dengan menyuntikkan STZ dosis *multipel* rendah selama 5 hari, yaitu sebesar 20 mg/kgBB secara intraperitoneal.⁸ Berdasarkan penelitian yang dilakukan sebelumnya komposisi kayu manis terdiri dari: abu (2,4%), protein (3,5%), lemak (4%), serat (33,0%), karbohidrat (52,0%), dan menghasilkan energi 285 Kcal/100g. Sedangkan komposisi mineralnya terdiri atas zat besi (7,0 mg/g), zinc (2,6 mg/g), kalsium (83,8 mg/g), chromium (0,4 mg/g), mangan (20,1 mg/g), magnesium (85,5 mg/g), natrium (0,0 mg/g), kalium (134,7 mg/g), dan fosfor (42,2 mg/g). Komponen bioaktif tanaman yang memiliki efek hipoglikemik adalah flavonoid, alkaloid, glikosida, polisakarida, peptidoglikan, steroid, dan terpenoid. Skrining fitokimia yang dilakukan sebelumnya

melaporkan bahwa kayu manis mengandung kadar alkaloid dan tanin yang tinggi, kadar flavonoid yang sedang, dan tidak mengandung saponin. Flavonoid adalah substansi terbanyak dan terpenting pada kelompok polifenol di dalam tanaman.⁹

Cinnamomum sp. merupakan tanaman rempah dari famili Lauraceae yang terdiri dari beberapa spesies. Tumbuhan ini banyak terdapat di daerah sub tropis dan tropis. Berbentuk pohon dengan tinggi berkisar antara 5 – 15 m, kulitnya berwarna abu-abu tua dengan bau yang khas dan kayunya berwarna merah coklat muda.¹⁰ Komponen kimia terbesar pada kayumanis adalah alkohol sinamat, kumarin, asam sinamat, sinamaldehyd, antosinin dan minyak atsiri dengan kandungan gula, protein, lemak sederhana, pektin dan lainnya. Hasil ekstraksi kulit batang *Cinnamomum burmannii* mengandung senyawa antioksidan utama berupa polifenol (tanin, flavonoid) dan minyak atsiri golongan fenol.¹¹ Komponen mayor minyak atsiri yang terkandung pada daun *Cinnamomum burmannii* adalah trans-sinamaldehyd (60,17%), eugenol (17,62%) dan kumarin (13,39%). Identifikasi minyak atsiri batang *C. burmannii* dengan GC-MS dan LC-MS menemukan adanya senyawa utama sinamaldehyd dan beberapa polifenol terutama proanthocyanidin dan epicatechin. Terdapat 4 spesies cinnamon yaitu *C. burmannii*, *C. verum*, *C. aromaticum*, dan *C. loureiroi* semua ekstraknya memiliki manfaat kesehatan yang sama. Yang membedakannya *C. burmannii* memiliki rasayang tidak terlalu pahit seperti *C. cassia* dan *C. loureiroi*. Tingkat kandungan senyawa aktif pada tumbuhan bisa berubah tergantung metode yang digunakan dalam proses ekstraksinya.¹² Kayu manis memiliki kemampuan antimikroba, antifungi, antivirus, antioksidan, antitumor, penurun tekanan darah, kolesterol dan memiliki senyawa rendah lemak.¹³ Mekanisme aktifitas antidiabetes dari kayu manis masih diperdebatkan, namun penelitian sebelumnya menunjukkan bahwa aktifitas kayu manis berpengaruh pada beberapa jalur sinyal insulin yaitu pada reseptor insulin, glucose transporter 4 (GLUT 4), glucose transporter-1

(GLUT-1), glucagon-like peptide-1 (GLP1), peroxisomeproliferator activator receptor (PPAR), aktifitas α glucosidase, pengaruh pada glukoneogenesis, dan pengosongan lambung.¹⁴

Diantaranya penelitian Tjahjani *et al.*¹⁵ membuktikan pemberian ekstrak etanol kayu manis kepada mencit mampu menurunkan glukosa darah. Ekstrak kayu manis sama efektifnya dengan glibenklamid dalam menurunkan glukosa darah. Penelitian Kusumaningtyas *et al.*¹⁶ dengan memberikan seduhan bubuk kayu manis mampu memperbaiki struktur pankreas mencit jantan strain Balb-C setelah dipapar dengan aloksan. Selain pada kulit batang, aktifitas antidiabetes juga didapatkan dari ekstrak daun kayu manis. Penelitian Kondoy *et al.*¹⁷ menemukan bahwa ekstrak etanol daun kayu manis dapat menurunkan kadar gula darah pada tikus putih jantan galur wistar yang diinduksi sukrosa.

Senyawa sinamaldehyd hasil isolasi dari minyak kayu manis sangat potensial sebagai senyawa penghambat aktivitas enzim α -glukosidase. Sinamaldehyd secara signifikan menurunkan tingkat gula puasa, meningkatkan sensitifitas insulin dan memperbaiki morfologi islet serta fungsi pada tikus db/db.¹⁸ Kayu mengandung senyawa Methylhydroxy Calcone Polymer (MHCP), MHCP adalah flavonoid yang memiliki efek mirip insulin. Senyawa flavonoid bersifat antioksidan sehingga dapat menurunkan radikal bebas dan menghambat induksi mediator inflamasi yang berpotensi menyebabkan kerusakan sel pada pankreas. Flavonoid dapat pula menstimulasi pembentukan glutation stimulating hormone (GSH) yang merupakan salah satu protektor endogen terhadap radikal bebas dalam tubuh. Methylhydroxy Calcone Polymer (MHCP) pada kayu manis mempunyai kerja seperti insulin yaitu mengaktivasi sintesis glikogen,

meningkatkan pengambilan glukosa, mengaktivasi insulin reseptor kinase dan menghambat defosforilasi reseptor insulin.¹⁵ Senyawa flavonoid yang terdapat pada Kayu manis bersifat antioksidan sehingga dapat menurunkan radikal bebas dan menghambat induksi mediator inflamasi yang berpotensi menyebabkan kerusakan sel pada pankreas. Flavonoid dapat pula menstimulasi pembentukan glutathion (GSH) yang merupakan salah satu protektor endogen terhadap radikal bebas dalam.

Kerja MHCP antara lain ialah dengan meningkatkan konsentrasi IRS-1, suatu reseptor insulin yang akan mengaktifkan jalur PI-3K. Pengaktifan jalur PI-3K ini akan menyebabkan peningkatan sintesis lipid, protein, glikogen oleh glikogen sintase, serta menstimulasi proliferasi sel-sel. Mekanisme ini bertanggung jawab dalam proses distribusi glukosa ke dalam sel. PI-3K selanjutnya akan menyebabkan GLUT-4 yang terdapat dalam sitosol bergerak menuju membran sel sehingga glukosa dapat masuk ke dalam sel dan menuju ke mitokondria untuk diubah menjadi ATP. Kerja MHCP lainnya yaitu dengan menghambat enzim GSK-3 β yang berfungsi untuk menghambat glycogen synthase dan menghambat PTP-1 yang bertugas dalam proses defosforilasi reseptor insulin.¹⁹

Simpulan

Terdapat perbedaan morfologi sel-sel pulau Langerhans Pankreas tikus putih (*Rattus norvegicus*) diabetes yang diinduksi streptozotocin setelah pemberian ekstrak kayu manis (*Cinnamomum burmannii*).

DAFTAR PUSTAKA

1. International Diabetes Federation. 2017. IDF Diabetes Atlas Eighth Edition. International Diabetes Federation. Diakses pada 2 Oktober 2020 pada <https://www.idf.org/e-library/epidemiology-research/diabetes-atlas/134-idf-diabetes-atlas-8th-edition.html>
2. World Health Organization. 2016. Global Report on Diabetes. WHO Library Cataloguing-in-Publication Data IDF (International Diabetes Federation) 2014. Prevalence of Diabetes Mellitus 2014 [diunduh 21 Oktober 2021]. Tersedia dari: www.idf.org
3. Kementerian Kesehatan Provinsi Lampung. 2018. Profil kesehatan Provinsi Lampung. Lampung: Dinas Kesehatan Provinsi Lampung.
4. American Diabetes Association (ADA). 2020. Diagnosis and Classification of Diabetes Mellitus. Diakses pada 25 September 2020 dari: www.care.diabetesjournals.org/content/34/Supplement_1/S62.full
5. Brahmachari G. 2011. Bio-flavonoid with promising anti-diabetic potentials: A critical survey. Opportunity, Challenge and Scope of Natural Products in Medicinal Chemistry. 187-212.
6. Govindappa M. 2015. A Review on Role of Plant(s) Extracts and its Phytochemicals for the Management of Diabetes. Journal Diabetes Metab 2015, 6:7.
7. Graham ML, Janecek JL, Kittredge JA, Hering BJ, Schuurman HJ. 2011. The Streptozotocin-Induced Diabetic Nude Mouse Model: Differences between Animals from Different Sources. 61(4): 356–360.
8. King, A. and Austin, A. 2017. Animal Models of Type 1 and Type 2 Diabetes Mellitus', in Conn, P. M. (ed.) Animal Models for the Study of Human Disease. 2nd edn. Texas: Academic Press, p. 250.
9. Bernardo MA dkk. (2015). Research Article: Effect of Cinnamon Tea on Postprandial Glucose Concentration. Journal of Diabetes Research: hlm. 1-6.

10. Al-Dhubiab, B. E. (2012). Pharmaceutical Applications and Phytochemical Profile of *Cinnamomum burmannii*. *Pharmacognosy Reviews*. 6(12): 125–131
11. Ervina M dkk. 2016. Comparison of In Vitro Antioxidant Activity of Infusion, Extract and Fractions of Indonesian Cinnamon (*Cinnamomum Burmannii*) Bark. *International Food Research Journal* 23(3): 1346-1350.
12. Hasan NF. 2011. Chemical Composition and Biological Activity of Essential Oil From *Cinnamomum* spp. and *Litsea* spp. Dissertation. Faculty of Resource Science and Technology. Malaysia: Universiti Malaysia Sarawak
13. Bernardo MA dkk. (2015). Research Article: Effect of Cinnamon Tea on Postprandial Glucose Concentration. *Journal of Diabetes Research*: hlm. 1-6
14. Medagama AB. 2015. The glycaemic outcomes of Cinnamon, a review of the experimental evidence and clinical trials. *Jurnal Online. Nutrition Journal*. 14:108.
15. Tjahjani S dkk. 2014. Efek Ekstrak Etanol Kayu Manis (*Cinnamomum burmannii*) Terhadap Penurunan Kadar Glukosa Darah. [Online]. [diunduh 22 Oktober 2020] http://repository.maranatha.edu/12623/10/1110110_Journal.pdf
16. Kusumaningtyas ID dkk. 2014. Pengaruh Seduhan Kayu Manis (*Cinnamomum burmannii*) Terhadap Struktur Pankreas Mencit (*Mus musculus*) Strain Balb-C Diabetik. *Jurnal Ilmu Dasar*. 15(2): 69-73.
17. Kondoy S dkk. 2013. Potensi Ekstrak Etanol Daun Kayu Manis (*Cinnamomum Burmannii*) Terhadap Penurunan Kadar Glukosa Darah Dari Tikus Putih Jantan (*Rattus Norvegicus*) Yang Di Induksi Sukrosa. *Pharmacon Jurnal Ilmiah Farmasi Universitas Samratulangi*. 2(03).
18. Guo X dkk. 2017. Effect of Cinnamaldehyde on Glucose Metabolism and Vessel Function. *Medical Science Monitor*. 23: 3844–3853
19. Gunawan CO dan Adrian S. 2013. Efek Kayu Manis (*Cinnamomum burmannii*) Terhadap Kadar Glukosa Darah Postprandial. Online. http://repository.maranatha.edu/12183/10/1010066_Journal.pdf.